Distopias Testiculares e Escroto Agudo

Distopia Testicular: Definição e Conceitos

A **distopia testicular** ocorre quando o testículo se encontra em qualquer local fora da bolsa escrotal (*dentro dela diz-se que é tópico*). Diferente do termo **criptorquidia**, que se refere especificamente à ausência do testículo ao exame físico, a distopia testicular inclui situações em que o testículo está palpável, mas fora da sua posição normal. Dessa forma, embora sejam usados como sinônimos, criptorquidia e distopia testicular são conceitos distintos, sendo o primeiro um achado de exame clínico e o segundo uma condição anatômica.

A distopia testicular é uma condição frequente na pediatria, afetando aproximadamente **1,3% das crianças** e podendo ser bilateral em **10 a 25% dos casos**. Seu reconhecimento é essencial, pois sua detecção precoce permite uma intervenção oportuna, prevenindo complicações futuras.

Embriologia da Descida Testicular

Durante o desenvolvimento fetal, os testículos são formados na região retroperitoneal, próximo ao pólo inferior do rim. Com o crescimento do embrião, ocorre uma descida progressiva dos testículos em direção à bolsa escrotal, que geralmente se completa **por volta da 35ª semana de gestação**. Como esse processo segue uma curva de Gauss, há variações naturais no tempo da descida.

Recém-nascidos prematuros podem apresentar testículos ainda não completamente migrados sem que isso indique necessariamente uma condição patológica.

Nos recém-nascidos a termo *(37 e 42 semanas)*, a ausência do testículo na bolsa escrotal sugere uma **distopia testicular** e requer encaminhamento médico. A persistência da condição sem intervenção pode resultar em prejuízos funcionais.

Fatores Envolvidos na Descida Testicular

A descida do testículo é influenciada principalmente por **fatores hormonais e anatômicos**. A **testosterona** e o **hormônio luteinizante (LH)** desempenham papel fundamental no processo. Deficiências hormonais podem comprometer essa migração, sendo particularmente relevantes em casos de **distopia bilateral,** que sugerem alterações endócrinas.

Outro elemento crucial é o **gubernáculo testicular**, uma estrutura de tecido conjuntivo que une o polo inferior do testículo à bolsa escrotal, e guia a descida testicular. Quando sua fixação é inadequada, o testículo pode permanecer no canal inguinal, caracterizando uma distopia testicular inguinal. Além disso, a **pressão intra-abdominal** auxilia esse deslocamento. Doenças que comprometem a musculatura abdominal, como a **Síndrome de Prune-Belly** (caracterizada por hipoplasia da parede abdominal + anormalidade de trato urinário + criptorquidia), podem estar associadas a criptorquidia bilateral devido à menor pressão intra-abdominal.

Na maioria das vezes, a distopia testicular é acompanhada da persistência do conduto peritônio-vaginal, a qual também se faz presente na hérnia inguinal. Logo, **Distopia Testicular aparece de forma paralela à Hérnia Inguinal.**

Classificação da Distopia Testicular

A distopia testicular pode ser classificada em dois grandes grupos:

1. **Testículos Ectópicos**: O testículo desvia-se do trajeto normal e se aloja em locais atípicos, como a região femoral, perineal, peno-pubiana ou em uma única bolsa escrotal na **ectopia testicular transversa**.

2. **Testículos Retidos**: O testículo permanece em algum ponto do trajeto normal da descida testicular, podendo estar localizado dentro do abdome, desde o polo inferior do rim até o anel inguinal interno (*anulus inguinalis abdominalis*) - na grande maioria das vezes ele está próximo ao anel inguinal interno

    2.1 Canalicular: é o testículo que será palpado na região inguinal. É o mais comum

    2.2 Inguinal púbico

    2.3 Inguinal superficial: ''ectópico'' (O testículo sai pelo anel inguinal externo e sobe para o subcutâneo. Sendo muito difícil diferenciá-lo do inguinal no exame físico, porque pela palpação ele vai estar mais ou menos no mesmo lugar)

O reconhecimento dessas variações é essencial para um exame físico completo, evitando diagnósticos equivocados.

Complicações da Distopia Testicular

A permanência do testículo fora da bolsa escrotal pode levar a diversas complicações, sendo as principais:

- **Infertilidade**: A temperatura corporal elevada, acima de 36ºC, compromete a espermatogênese, causando degeneração precoce das células germinativas a partir dos seis meses de idade.

- **Neoplasia Testicular**: Indivíduos com distopia testicular apresentam um risco **10 vezes maior** de desenvolver tumores testiculares. A fixação do testículo pode facilitar o diagnóstico precoce de eventuais nódulos, embora não haja consenso absoluto sobre a redução do risco de malignização após a correção cirúrgica.

- **Torção Testicular**: O testículo ectópico tem maior risco de sofrer torção intrauterina, podendo evoluir para atrofia ou reabsorção testicular.

- **Impacto Psicológico e Estético**: A ausência testicular pode gerar desconforto estético e psicológico, especialmente durante a puberdade. A prótese testicular é uma opção para esses pacientes.

Diagnóstico e Manejo da Distopia Testicular

O **diagnóstico é eminentemente clínico**, realizado por meio do exame físico em ambiente aquecido e com mãos mornas para evitar contração reflexa do músculo **cremaster**. O **testículo retrátil**, caracterizado pela hiperatividade do cremaster, deve ser diferenciado da distopia verdadeira.

Em casos de **criptorquidia,** tem-se como principal diagnóstico diferencial o **Testiculo Intra-abdominal**, devido à dificuldade de palpação no exame físico. Outros 2 possíveis diagnósticos diferenciais de criptorquidia são a **Agenesia Testicular** (frequentemente associada à agenesia renal) e o **Testículo Evanescente**, causado pela torção testicular intra uterina, a qual resulta na isquemia e necrose asséptica do órgão, sendo reabsorvido, tornando-o tão pequeno quanto um grão de arroz, impossibilitando a palpação.

O tratamento da distopia testicular é cirúrgico, com a realização da **orquidopexia** entre **quatro e seis meses de idade** para minimizar danos à espermatogênese. A **hormonioterapia** é contra indicada, salvo em casos de deficiência hormonal documentada. A correção cirúrgica também leva em consideração a presença de persistência do conduto peritônio-vaginal, frequentemente associada à distopia testicular.

Compreender a distopia testicular e suas implicações é essencial para um manejo adequado, prevenindo complicações e garantindo a saúde reprodutiva dos pacientes.

Introdução ao Escroto Agudo

O escroto agudo configura uma situação clínica de emergência caracterizada por dor intensa e súbita, acompanhada de hiperemia e aumento do volume escrotal. Essa apresentação, comparável ao conceito de “abdômen agudo” aplicado à região escrotal, exige avaliação imediata para evitar complicações graves, especialmente a perda do testículo, que pode ocorrer se a intervenção não for realizada em tempo hábil.

Diagnóstico Diferencial e Relevância da Torção Testicular

Na avaliação clínica do escroto agudo, é imperativo diferenciar entre diversas condições que podem apresentar quadro inflamatório ou infeccioso. Entre as hipóteses consideradas encontram-se a torção testicular, a orquite, a orquiepididimite e a epididimite, bem como a torção dos apêndices testiculares. Dentre essas possibilidades, o **diagnóstico de torção testicular** é o mais crítico, pois sua exclusão ou confirmação define a urgência terapêutica, visto que essa condição pode evoluir para a perda testicular se não tratada em um intervalo de **quatro a seis horas** a partir do início dos sintomas.

Quadro Clínico da Torção Testicular

A torção testicular manifesta-se por meio de uma **dor aguda e de início súbito, frequentemente interrompendo o sono do paciente**, **sobretudo na madrugada**, em razão de variações hormonais do ciclo circadiano. A intensidade da dor pode ser tão severa que ocasiona episódios de vômito, e, em alguns casos, o sintoma pode se apresentar como dor abdominal referida, levando a diagnósticos equivocados. Essa condição tem predileção por indivíduos em fase de **puberdade e adultos jovens**, reforçando a necessidade de considerar o tempo de início da dor e não o momento de chegada ao pronto-socorro para a tomada de decisão terapêutica.

Aspectos Anatômicos e Fisiopatológicos

O exame clínico deve incluir a avaliação dos apêndices testiculares, os quais constituem remanescentes embriológicos – denominados remanescentes mullerianos – oriundos da involução de estruturas do desenvolvimento genital.

É fundamental compreender que, na torção testicular, o fenômeno primário consiste na torção do cordão espermático, e não do testículo em si. Essa torção pode ocorrer de forma **extravaginal (A)**, condição mais comum em fetos e recém-nascidos, ou **intravaginal (B)**, quando o testículo, devido a uma alteração anatômica denominada "badalo de sino", permanece suspenso dentro de uma bolsa escrotal ampla, predispondo-o à torção, principalmente no adolescente e adulto jovem. A presença dessa alteração anatômica em um lado sugere, em geral, a simetria e a necessidade de fixação contralateral durante a intervenção cirúrgica.

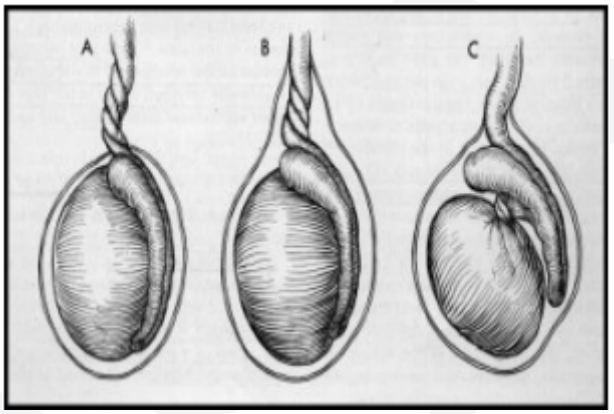

Sinais Clínicos e Exame Físico

Durante o exame físico, o paciente com escroto agudo apresenta um testículo inchado, eritematoso e doloroso à palpação. Dois sinais clínicos se destacam na diferenciação do quadro: o **sinal de Prehn** e o **reflexo cremastérico**. Ao elevar o testículo, se houver alívio da dor, sugere-se um processo inflamatório como a orquiepididimite; no entanto, na torção testicular, a elevação não altera o quadro doloroso, configurando um **sinal de Prehn negativo.** A avaliação do reflexo cremastérico, realizada por meio de pressão na região medial da coxa, revela que, se o cordão estiver torcido, o reflexo não se ativa, corroborando o diagnóstico de torção testicular.

Exames Complementares e Abordagem Diagnóstica

Embora o ultrassom Doppler seja considerado o **padrão ouro** para a avaliação do fluxo sanguíneo testicular, a limitação temporal muitas vezes impede sua realização. Na prática clínica, o diagnóstico de torção testicular deve ser eminentemente clínico, e a decisão de encaminhamento para a intervenção cirúrgica deve ser tomada de forma imediata, sem aguardar a realização de exames complementares, para não ultrapassar o período crítico de quatro a seis horas.

Intervenção Terapêutica e Manobra de Destorção

A conduta terapêutica inclui, inicialmente, a tentativa de manobra de destorção, que consiste na rotação manual do testículo em sentido oposto à torção – geralmente externa, visto que o testículo tende a torcer internamente. Essa manobra, por vezes realizada com o auxílio do ultrassom para confirmar a restauração do fluxo, pode proporcionar melhora imediata da dor, mas não elimina a necessidade de intervenção cirúrgica subsequente para a **fixação** do testículo. A fixação, realizada tanto no lado afetado quanto contralateral, visa prevenir a recorrência da torção, considerando a possibilidade de que ambos os lados apresentem predisposição anatômica à torção.

Abordagem das Torções dos Apêndices Testiculares e Processos Inflamatórios

O quadro de torção dos apêndices testiculares, frequentemente identificado pelo sinal característico do “ponto azul” (blue dot sign) na superfície escrotal, apresenta um tratamento mais conservador, com manejo clínico baseado na analgesia

e repouso. Em crianças, a orquiepididimite tende a ter etiologia viral, dispensando o uso de antibióticos, ao contrário dos adultos, onde infecções sexualmente transmissíveis são a causa mais frequente, justificando a antibioticoterapia, geralmente com ciprofloxacino.

Considerações Finais

Diante de um quadro de escroto agudo, a exclusão da **torção testicular** deve ser prioritária, uma vez que a janela para a preservação do testículo é estreita. A integração dos achados clínicos e dos sinais específicos obtidos no exame físico permite a rápida identificação da condição, facilitando o encaminhamento imediato para a intervenção cirúrgica. Essa abordagem, fundamentada em critérios clínicos rigorosos, é essencial para reduzir a morbi-mortalidade associada à torção testicular e garantir o manejo adequado dos demais processos que acometem o escroto.

MSA